



骨と関節をイメージした
整形外科アピールマーク

ひざ じん たい そん しょう

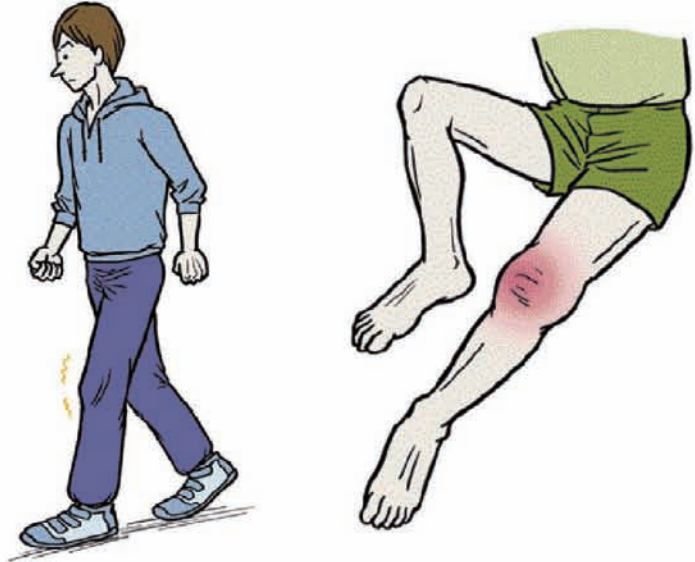膝靭帯損傷



「運動器の10年」世界運動

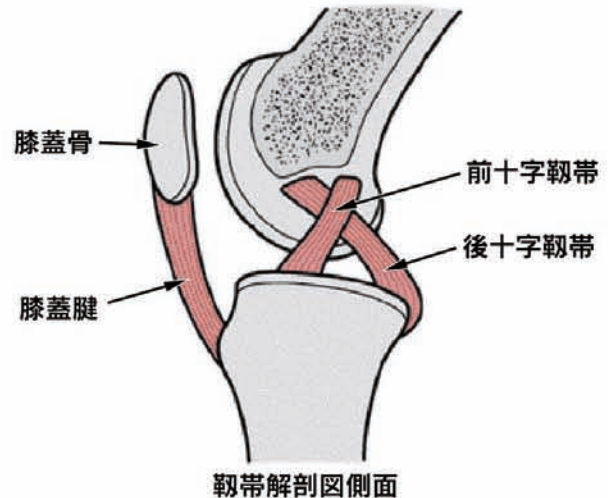
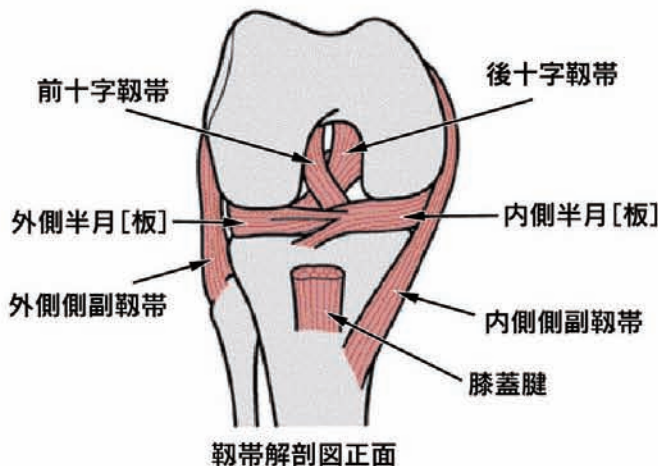
● 症状 ●

- ・急性期(受傷後3週間くらい)には膝の痛みと可動域制限がみられます。しばらくして腫れ(血腫)が目立ってくることもあります。
- ・急性期を過ぎると痛み、腫れ、可動域制限はいずれも軽快してきます。しかしこの頃になると損傷部位によっては膝の不安定感が徐々に目立ってくるがあります。これは下り坂やひねり動作の際にはつきりすることが多いです。
- ・不安定感があるまま放置しておくとなりに半月[板]損傷や軟骨損傷などを生じ、慢性的な痛みや腫れ(水腫)が出現します。



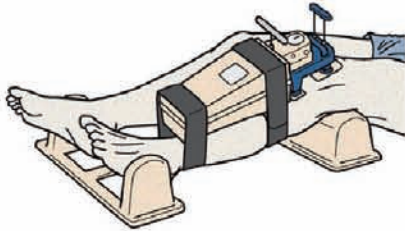
● 原因・病態 ●

- ・スポーツ外傷や交通事故などで大きな力が膝に加わった時に、その外力の方向に応じて種々の靭帯損傷を生じます。
- ・一般に外反強制により内側側副靭帯が、内反強制により外側側副靭帯が損傷し、また脛骨上端の前内方に向かう外力で前十字靭帯が、後方への外力で後十字靭帯が損傷します。最も頻度が高いのは内側側副靭帯損傷です。外側側副靭帯を単独で損傷することは非常に稀です。
- ・非常に強大な外力を受けると複数の靭帯に損傷が及ぶこともあります。

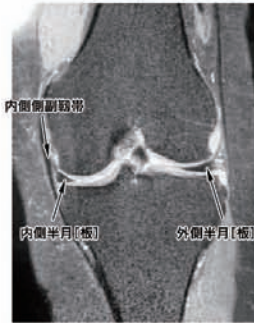

診断

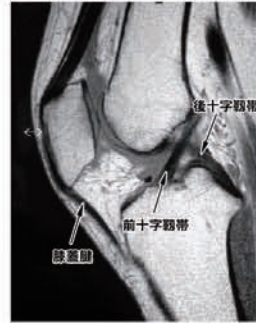
- ・診察では膝関節に徒手的にストレスを加えて緩みの程度を健側と比較します。緩みの程度を数値で評価できる専用の機器もあり、これを用いると診断の精度は高まります。
- ・画像診断ではMRIが有用です。X線(レントゲン)写真では靭帯は写りませんがMRIでははっきりと描出できます。半月[板]損傷合併の有無も同時に評価できます。



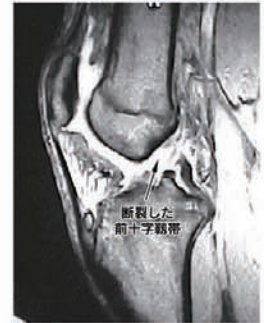専用の計測器



正常MRI(冠状断)



正常MRI(矢状断)

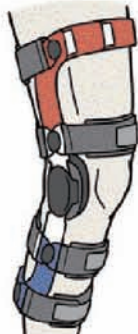

前十字靭帯損傷MRI

予防と治療

・保存療法

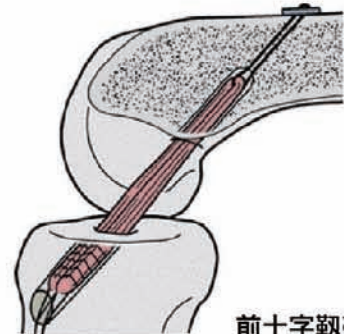
膝動揺性抑制装具(サポーター)を装着して早期から痛みのない範囲で可動域訓練を行い、筋力低下を最小限にとどめるようにします。受傷初期は疼痛緩和と安静を兼ねてギプス固定を行うこともあります。内側側副靭帯損傷では多くの場合保存的に治癒しますが、前十字靭帯損傷ではその可能性はかなり低くなります。後十字靭帯単独損傷の場合には多少の緩みが残ってもスポーツ活動に支障をきたさないことが多いことから、まずは保存療法を試みるようにします。



膝硬性装具

・手術療法

手術療法には靭帯修復術と再建術の2通りがあります。左記理由から手術適応は前十字靭帯損傷が最も多いのですが、十字靭帯の治療は自家組織(ハムストリング腱や膝蓋腱など)を用いての再建術が一般的です。手術は関節鏡を用いてできる限り低侵襲で行います。術後は3~6カ月程度のリハビリを行い、徐々にスポーツ復帰となります。



前十字靭帯再建術

