

整形外科シリーズ 22



骨と関節をイメージした
整形外科アピールマーク

幼児期扁平足



「運動器の10年」世界運動



企画・制作
社団法人日本整形外科学会



制作協力
エーザイ株式会社



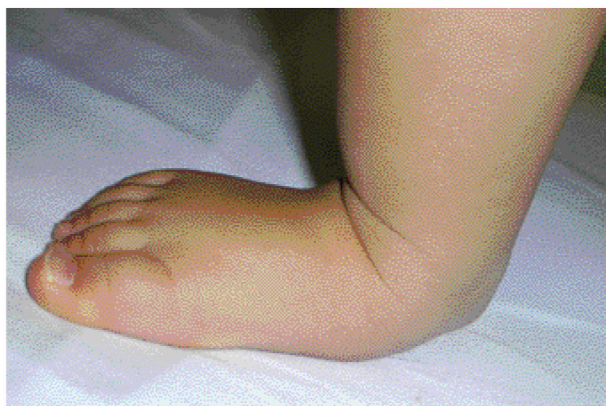骨と関節をイメージした
整形外科アピールマーク

よう じ き へん べい そく 幼児期扁平足



● 症状 ●

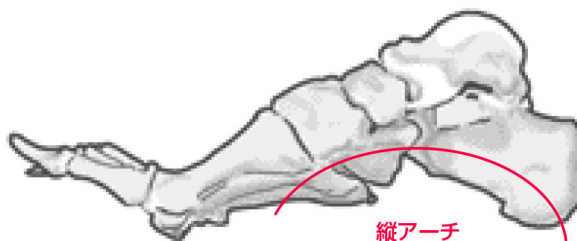
歩き始めの時期に、足の裏が平べったいことに家族が気づき、心配になって受診されます。立って体重をかけたときには土踏まずはなくなっていますが、体重をかけない状態では土踏まずができています。足の痛みを伴うことはありません。転びやすいと感じることがありますが、歩き始めの時期は転びやすいもので、扁平足が原因ではありません。



幼児期扁平足

● 原因・病態 ●

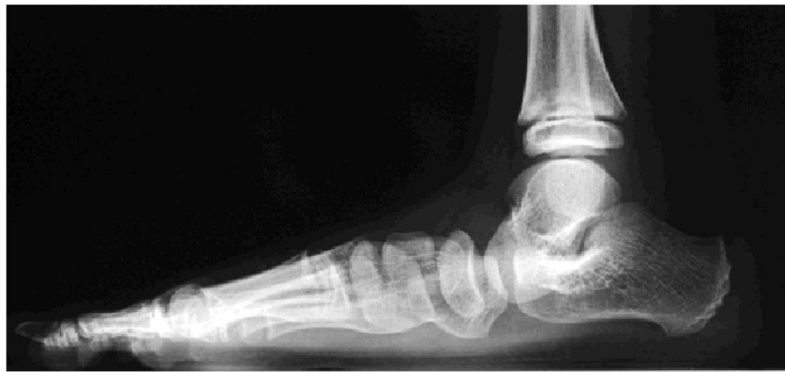足にはアーチ構造があり、効率よく体重を支えるようになっています。幼児期扁平足では関節のまわりの靭帯がゆるみ、かかとが外を向いてアーチがつぶれるようになります。先天的な病気が原因のこともありますので、変形の程度が強い場合には、整形外科の医師にご相談ください。



足部のアーチ構造

● 診断 ●

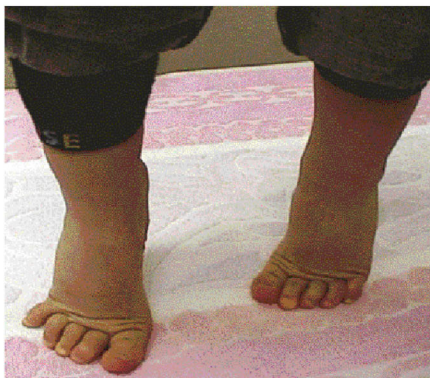立ったときにかかとが外を向いているかどうか、足のアーチが低下するかどうかを検査します。幼児期の子どもでは足の裏の脂肪が厚く、扁平足でなくても土踏まずが分かりにくいことがあるので、注意が必要です。重症度は体重をかけたときの足部のX線像で診断します。



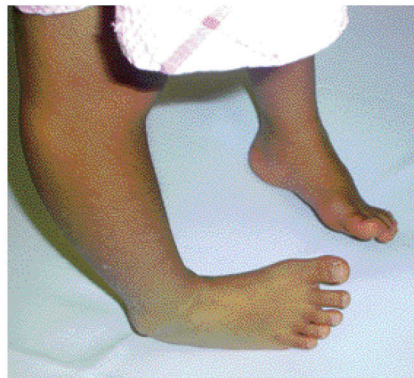足部のX線像でアーチの低下を評価

● 予防と治療 ●

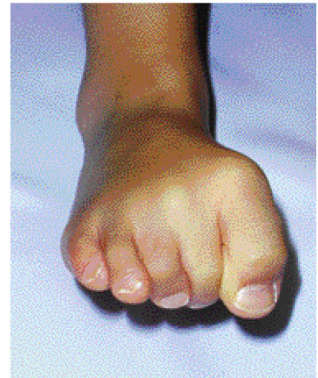ほとんどの場合、成長に伴って自然にアーチが形成されるので、はだしの生活を心掛け、足の指を使うことで足の裏の筋肉を鍛えましょう。つま先立ちや足の外側縁で歩く練習、鼻緒のある履物も効果があります。少し大きくなれば、足指じゃんけんをして遊ぶようにします。アーチの低下が著しい場合には、アーチサポート（足底挿板）が処方されることがあります。



つま先立ち



足の外側縁での歩行



足指じゃんけん