疲労骨折について

－好発部位および診断と治療－

高知県スポーツドクター協議会　川上照彦

これまで、疲労骨折がどんなときに起こりやすいかなど、発生要因について述べてきました。今回は、体のどの部位に起こりやすいか、例を挙げて述べるとともに診断と治療についてもお話したいと思います。

【疲労骨折はどこに起こりやすいのか？】

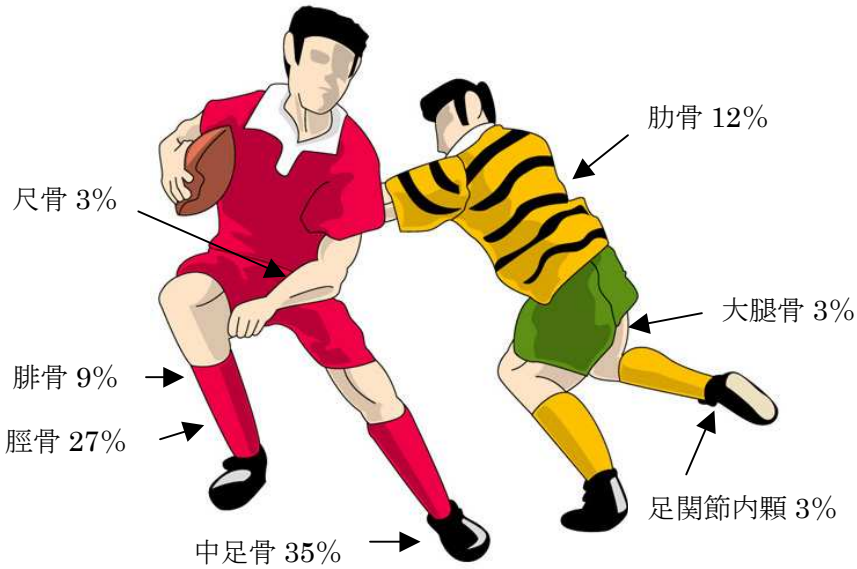

図 1　疲労骨折の発生部位と頻度（今井による）

図１は腰椎を除いた疲労骨折の発生部位と頻度です。一番多いのは中足骨（足の甲の骨）で、昔から行軍骨折といわれ、兵隊さんが重い荷物を持って長距離歩いた時に起こりやすかったのでこの名前があります。しかし、最近は、サッカー選手の第５中足骨骨折（足の甲の外側）が有名で、Jones 骨折として知られています。図２は Jones 骨折例の写真で、ガンバ大阪のチームドクターをされている田中先生より頂いたものです。疲労骨折は骨癒合がなかなか得られにくく、写真にあるように手術が必要な場合があります。

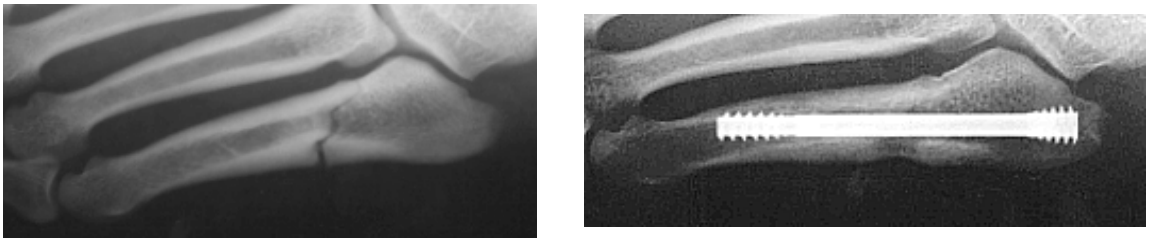

図 2　第５中足骨骨折例（Jones 骨折）

次に多いのが脛骨（下腿の内側の骨）の骨折で、ランナーやジャンパーに多くなっています。図３はランナーの骨折例の写真です。その他、肋骨骨折も多く見られます。体を捻ることの多いゴルファーや剣道の選手に多く見られます。

【疲労骨折の診断と治療】

疲労骨折の診断は、明らかな外傷が無く、慢性的な痛みがある時、疲労骨折を疑います。まずレントゲン写真を撮り、骨折の有無を確認しますが、わからない場合も多く、その時は経過をみて数週間後に再度レントゲン写真を撮るか、 MRI 検査や骨シンチグラフィー（骨が折れたところが黒く写る）の検査をします。治療は多くの場合、局所の安静で治りますが、時に手術が必要な場合があります。

図４は高校野球選手の肘の疲労骨折例です。フォームを固めるため、１日 500 球の投球練習を１週間続けて発生しました。局所の安静のみでは骨癒合が得られず、スクリュー固定で治癒しました。このように、経過によっては、スポーツ復帰を早めるためにも手術が必要になる場合があります。

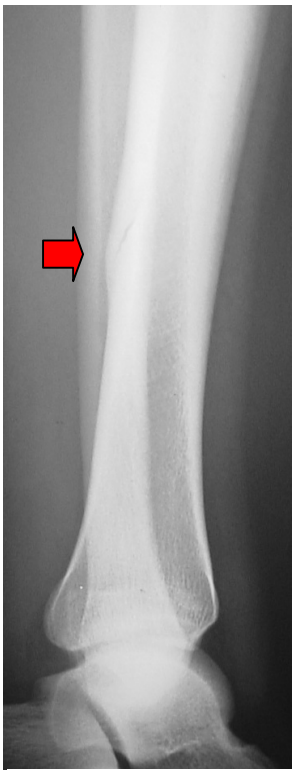

図 3　脛骨骨折例

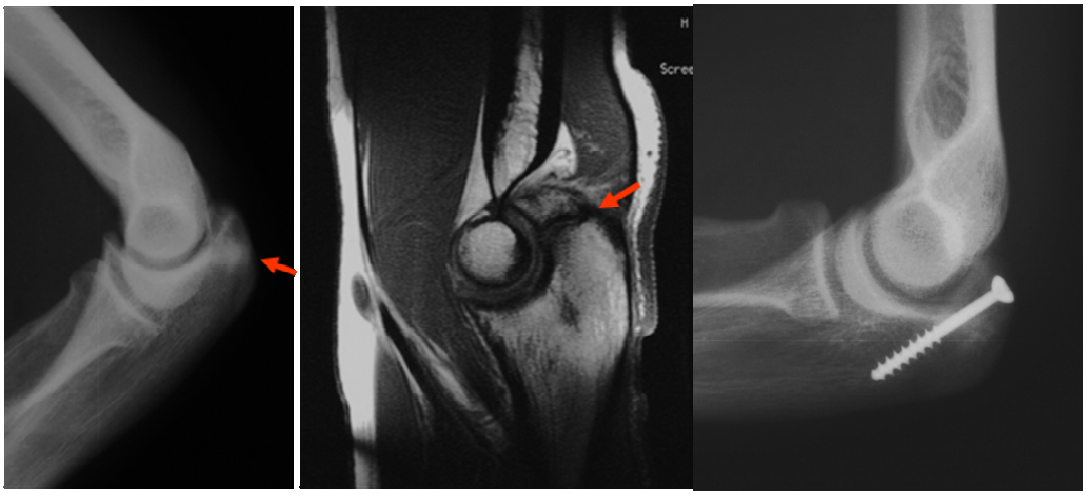

単純 X 線写真　　MRI 画像　　手術（スクリュー固定）後

図 4　肘頭部（尺骨）疲労骨折例